

## Preacondicionamiento hepático por hierro (Fe) frente a la isquemia reperusión: participación del estrés oxidativo.

Nicolás Cádiz\*<sup>1</sup>, Valentina Castillo, Romina Vargas, Virginia Fernández,

1. Laboratorio de Estrés oxidativo y hepa-totoxicidad, Programa de Farmacología molecular y clínica, ICBM, Facultad de Medicina, Universidad de Chile.

### Resumen

#### Contacto

\* Programa de Farmacología Molecular y Clínica, Instituto de Ciencias Biomédicas.  
nicadizv@gmail.com

Dirección: Independencia  
1027, código postal 8380000,  
Santiago-7, Chile.  
Teléfono 56-2-9786256.

Fax: 56-2-7372783.

**Introducción:** La administración de hierro (Fe) subcrónico induce estrés oxidativo (EOX) hepático moderado y preacondiciona al hígado de rata frente a la isquemia-reperusión (IR). En este estudio se evalúa la participación de dicho EOX en la respuesta hepatoprotectora inducida por Fe frente a la IR. **Materiales y Métodos:** Se estudió el efecto preacondicionante del Fe en ratas pre-tratadas con N-acetilcisteína (NAC, 1gr/kg), antioxidante que suprimiría el EOX moderado provocado por el Fe (50 mg/kg). El daño hepático inducido por la IR se analizó mediante histologías hepáticas, actividad de transaminasas séricas GOT y GPT y contenido de glutatión (GSH) hepático. La supresión del EOX moderado se comprobó mediante la relación proteínas oxidadas (POX)/GSH. **Resultados:** La administración de NAC previa a la del Fe, eliminó el EOX moderado inducido por Fe, con normalización de la relación hepática POX/GSH en períodos en los cuales Fe induce un incremento significativo (24 y 48 hrs post-Fe). Las histologías de los grupos sometidos a IR evidenciaron daño hepático (inflamación y necrosis). Las transaminasas están significativamente aumentadas en ambos grupos isquemizados, respecto a controles. El efecto normalizador del Fe sobre el contenido de GSH hepático es eliminado por NAC, todo lo cual evidencia pérdida de la hepatoprotección al eliminar el EOX moderado. **Conclusión:** La normalidad de parámetros de daño en animales no pretratados con NAC (Salino-Fe-IR), indica que el EOX moderado inducido por Fe genera el preacondicionamiento hepático frente a la IR.

*Palabras clave: Estrés oxidativo, administración de Fe, preacondicionamiento hepático, daño por isquemia-reperusión, radicales libres*

## Liver preconditioning induced by iron against ischemia-reperfusion injury: role of oxidative stress.

Nicolás Cádiz\*<sup>1</sup>, Valentina Castillo, Romina Vargas, Virginia Fernández,

1. Laboratorio de Estrés oxidativo y hepa-totoxicidad, Programa de Farmacología molecular y clínica, ICBM, Facultad de Medicina, Universidad de Chile.

### Abstract

#### Contacto

\* Programa de Farmacología Molecular y Clínica, Instituto de Ciencias Biomédicas.  
nicadizv@gmail.com

Dirección: Independencia  
1027, código postal 8380000,  
Santiago-7, Chile.  
Teléfono 56-2-9786256.

Fax: 56-2-7372783.

**Introduction:** Sub-chronic iron (Fe) treatment (50 mg/kg, 6 doses on alternate days) in the rat induces transient oxidative stress and preconditions the liver against ischemia(1 h)-reperfusion (20 h) (IR) injury. In this study, we evaluated the role of transient oxidative stress in the cytoprotective response induced by Fe against IR injury. **Materials and Methods:** We evaluated Fe preconditioning effect in rats pretreated with N-acetyl-cysteine (NAC, 1 gr/kg, 6 doses), in order to suppress Fe-induced transient oxidative stress, (enhanced liver oxidized protein/glutathione at 24 and 48 h after Fe administration). IR-injury (72 h after Fe administration) was analyzed by liver histologies, serum transaminases (AST and ALT) levels, and hepatic glutathione (GSH) content. **Results:** NAC administration abolished Fe-induced transient oxidative stress, as shown by normalization of the oxidized protein/glutathione ratio in the 24 and 48 h post-Fe period. Liver histologies of the unpreconditioned IR-animals (NAC-IR) showed inflammation and necrosis. AST and ALT were increased in these experimental groups. Interestingly, Fe preconditioning effect was also eliminated by NAC, as well as Fe-induced GSH normalization, pointing to loss of Fe cytoprotective effect as a consequence of the elimination of the transient oxidative stress. **Conclusion:** Loss of Fe-hepatoprotective effect in NAC pretreated animals is evidencing the role of transient oxidative stress, induced by Fe, in liver preconditioning against IR injury.

*Keywords: Oxidative Stress, Fe administration, hepatic preconditioning, ischemia-reperfusion damage, free radicals.*

## Introducción

Se define a la isquemia de un tejido como la disminución o interrupción del flujo sanguíneo y la consecuente disminución de oxígeno (hipoxia) y nutrientes. La reperfusión posterior corresponde a restablecer el aporte sanguíneo perdido durante la isquemia. Este proceso de Isquemia/Reperfusión (I/R) es a veces necesario en ciertos procedimientos quirúrgicos, como trasplantes o intervenciones bajo exclusión vascular, lo que causa daño que puede llegar a ser irreversible [1]. En este caso particular, analizaremos el efecto de la I/R en el hígado.

La disminución en la concentración de oxígeno gatilla una serie de mecanismos en el hígado los cuales generan tanto inflamación como estrés oxidativo [1, 2]. Se define estrés oxidativo como el desequilibrio entre la producción de especies reactivas del oxígeno (EROS) producto del metabolismo, y la detoxificación correspondiente de estos compuestos mediante antioxidantes. Cuando la cantidad de EROS es mayor, estamos en presencia de estrés oxidativo [1, 2, 3].

El daño por I/R en el hígado se produce en 2 fases. Una fase temprana, en donde la hipoxia activa al sistema del complemento, que activa a las células de Kupffer (macrófagos del hígado), los cuales poseen actividad NADPH oxidasa que cataliza la oxidación del NADPH, generando diversos EROS, como anión superóxido ( $O_2^-$ ), peróxido de hidrógeno ( $H_2O_2$ ) y radical hidroxilo ( $\cdot OH$ ). Además las células de Kupffer liberan mediadores proinflamatorios como interleuquinas (IL-6, IL-1) o el factor de necrosis tumoral alfa ( $TNF-\alpha$ ). Luego hay una fase tardía en la cual se reclutan neutrófilos polimorfonucleares (PMN), atraídos por las interleuquinas, los cuales a su vez aumentan el estrés oxidativo mediante una mayor producción de EROS [1, 2, 3].

En estudios anteriores se ha descrito que períodos de isquemia breve logran una protección y una mejor respuesta del hígado ante una posterior isquemia prolongada. A este fenómeno se le denomina precondicionamiento isquémico, efecto que sería gatillado principalmente por la inducción de un

estrés oxidativo moderado que conlleva a activación de factores de transcripción sensibles al estado redox celular que regulan la expresión de proteínas citoprotectoras que reducen el estrés oxidativo hepático gatillado por la I/R y el daño inducido [1, 3, 4].

En nuestro laboratorio se ha descrito que la hormona L-3,3,5-triyodotironina (T3), así como los ácidos grasos poli-insaturados omega-3, que son capaces de generar estrés oxidativo moderado, precondicionan al hígado ante la I/R mediante la recuperación de la actividad de unión a DNA del factor de transcripción sensible al estado redox NF- $\kappa$ B, la cual disminuye en la reperfusión tardía [5,6].

Recientemente se describió que el hierro (Fe) subcrónico también genera hepatoprotección, pero se desconoce el mecanismo mediante el cual lo logra [7]. Considerando que el Fe subcrónico genera estrés oxidativo hepático moderado, el objetivo principal de este proyecto es evaluar su participación en el precondicionamiento inducido por Fe.

Para este fin, en este estudio se evaluarán parámetros de daño hepático frente a la I/R en ratas precondicionadas con Fe, previamente tratadas con N-acetil-cisteína, un potente antioxidante que suprimirá el estrés oxidativo moderado inducido por Fe en nuestros animales de experimentación. Nuestra hipótesis es “la administración de hierro (Fe) subcrónico a ratas previamente tratadas con el antioxidante N-acetilcisteína, no produce hepatoprotección frente a la Isquemia Reperfusión debido a la eliminación del estrés oxidativo hepático moderado inducido por Fe”.

Nuestro objetivo general fue evaluar parámetros de daño hepático ante un procedimiento de I/R en ratas previamente tratadas con el antioxidante N-Acetil Cisteína y a las que se les ha administrado hierro (Fe) subcrónico. Para ello se evaluó la arquitectura hepática en preparados histológicos de los hígados de los animales de experimentación, para observar la presencia o ausencia de daño, como también la actividad sérica de transaminasas (GOT y GPT), las cuales debido a su liberación desde el hígado ante lesión por I/R, sirven como indicadores del daño hepático [7].

## Materiales y métodos

1) Animales de experimentación: Ratas de la cepa Sprague-Dawley (Bioterio Central, Facultad de Medicina, Universidad de Chile), alimentadas ad libitum (Champion), con libre acceso al agua y en mantenidas en ciclos de luz-oscuridad de 12 horas, fueron divididas en 8 grupos experimentales, conformados por 3 animales cada uno. Previo a la administración del Fe-dextrano (30 minutos) los animales fueron pretratados por vía intraperitoneal (i.p.) con NAC (1g/kg) o con dosis isovolumétricas de solución salina (controles de NAC). El Fe-dextrano (50mg/kg) o dosis isovolumétricas de solución salina (controles de Fe) fue administrado en 6 dosis i.p. aplicadas día por medio. La I/R (1 hora de isquemia y 20 horas de reperfusión) y laparotomía media sin isquemia (control de I/R o sham) fueron realizadas 72 horas después de la última dosis de Fe.

### 2) Grupos experimentales:

- A. Control-salino: recibió 2 dosis de solución salina y luego será sometido a cirugía sham
- B. Control-I/R: recibió solución salina (2 dosis) y luego será sometido a I/R
- C. Fe-sham: recibió solución salina y Fe-dextrano y luego será sometido a cirugía sham
- D. Fe-I/R: recibió solución salina y Fe-dextrano y luego será sometido a I/R

E. NAC-control-sham: recibió una dosis de NAC, una dosis de solución salina y luego será sometido a cirugía sham

F. NAC-control-I/R: recibió una dosis de NAC, una dosis de solución salina y luego será sometido a I/R

G. NAC-Fe-sham: recibió una dosis de NAC, una dosis de Fe-dextrano y luego será sometido a cirugía sham

H. NAC-Fe-I/R: recibió una dosis de NAC, una dosis de Fe-dextrano y luego será sometido a I/R

La **Tabla 1** resume el tratamiento y distribución de los 8 grupos experimentales.

### 3) Protocolo quirúrgico:

Tanto la I/R como la cirugía sham se realizaron con técnica aséptica, sobre un calentador para asegurar el mantenimiento de una temperatura corporal adecuada, previo a las cuales los animales fueron anestesiados con 1mL/kg de clorhidrato de zolazepam (25 mg/ml) y clorhidrato de tiletamina (25 mg/ml) (Zoletil 50; Virbac S/A, Carros, Francia). La I/R se realizó mediante laparotomía media, para visualizar la tríada portal (vena porta, arteria hepática y conducto colédoco) y luego ubicar un clip Schwartz (Fine Science Tools, Vancouver, BC, Canada) en la bifurcación del pedículo hepático que irriga los lóbulos medios y lateral izquierdo, el cual se mantuvo durante una hora, obstruyendo el

**Tabla 1. Grupos experimentales y respectivos tratamientos**

Grupos	NAC	Preacondicionamiento*	Cirugía Sham	Isquemia-Reperfusión**
A Control Sham	-	Sin Fe	x	
B Control I/R	-	Sin Fe		x
C Fe - Sham	-	Con Fe	x	
D Fe - I/R	-	Con Fe		x
E NAC-Control-Sham	+	Sin Fe	x	
F NAC-Control-I/R	+	Sin Fe		x
G NAC-Fe-Sham	+	Con Fe	x	
H NAC-Fe-I/R	+	Con Fe		x

\* 6 dosis

\*\* 1 hora de isquemia y 20 horas de reperfusión

flujo sanguíneo y provocando isquemia. Luego de cerrar la cavidad abdominal, se dejó a los animales en recuperación durante el periodo de reperfusión, el cual tuvo una duración de 20 hrs. Al término del periodo de reperfusión se extrajo muestras de sangre por punción cardíaca, las cuales fueron centrifugadas para obtener el suero en el que posteriormente se evaluó las actividades de las transaminasas GOT y GPT. Así también después del periodo de reperfusión, se obtuvo muestras de los lóbulos hepáticos sometidos a IR, las cuales fueron fijadas en formalina y luego teñidas con hematoxilina-eosina para evaluar cambios morfológicos hepáticos.

#### 4) Evaluación de daño hepático:

- Análisis morfológico de cortes de hígado teñidos con hematoxilina-eosina, mediante microscopía óptica. Este estudio fue realizado por un patólogo, el cual evaluó cualitativamente la presencia de inflamación, necrosis y alteración de la citoarquitectura del tejido hepático.

- Actividad sérica de transaminasas: Se utilizó kits comerciales (Biomerieux SA, Marcy l'Etoile, Francia) los cuales evalúan estas enzimas mediante las siguientes reacciones:

(i) Reacción catalizada por GPT:

alanina +  $\alpha$ -cetoglutarato  $\leftrightarrow$  piruvato + glutamato  
la cual se acopla a la reacción catalizada por LDH (lactato deshidrogenasa):  
piruvato + NADH  $\leftrightarrow$  NAD<sup>+</sup> + Lactato

(ii) Reacción catalizada por GOT:

aspartato +  $\alpha$ -cetoglutarato  $\leftrightarrow$  oxalacetato + glutamato  
la cual se acopla a la reacción catalizada por MDH (malato deshidrogenasa):  
oxalacetato + NADH  $\leftrightarrow$  NAD<sup>+</sup> + malato

En ambos casos se evaluó espectrofotométricamente (340 nm), la velocidad de oxidación del NADH, siendo ésta equivalente a la velocidad de las reacciones catalizadas por GPT y GOT.

#### 5) Análisis Estadístico:

Los resultados fueron expresados como promedios  $\pm$  SEM (error estándar de la media) (U de

actividad enzimática/L de suero). Las diferencias estadísticamente significativas fueron determinadas mediante ANOVA unidireccional seguido del test de Newman-Keuls'.

El presente estudio contó con la aprobación del comité de Bioética de la Facultad de Medicina sobre investigación en animales (Nº CBA 0381 FMUCH).

### Resultados

Las histologías de los grupos experimentales sometidos a los procedimientos descritos se muestran en la figura 1. El análisis de la presencia de parámetros de daño hepático consideró zonas de necrosis, signos de inflamación, evidenciada en infiltración de linfocitos polimorfonucleares (PMN), y alteración de la estructura histológica hepática normal. En relación a animales no sometidos a I/R o controles (figuras 1A y 1D), cuyas histologías muestran arquitectura hepática normal sin signos de necrosis o inflamación, los animales no precondicionados y sometidos a I/R (grupos salino-I/R y NAC-salino-I/R, figuras 1B y 1E respectivamente), se observó amplias zonas de necrosis, infiltración de PMN y alteración del tejido normal. En comparación con el grupo precondicionado con Fe (grupo Fe-IR, figura 1C), estos parámetros se vieron significativamente reducidos, lo cual evidencia la protección hepática inducida por Fe. Considerando las histologías obtenidas del grupo pretratado con NAC, seguido de Fe (grupo NAC-Fe-IR, figura 1E) las histologías observadas resultaron similares a las de los grupos salino-IR y NAC-salino-IR, siendo significativamente diferentes a las del grupo Fe-IR, lo cual confirma la supresión por parte del NAC del estrés oxidativo transiente y del precondicionamiento inducido por Fe.

En cuanto a las transaminasas séricas, los resultados mostraron que ambas transaminasas son disminuidas significativamente por el precondicionamiento con Fe (figuras 2A y B), efecto que es eliminado en animales pretratados con NAC, ya que no existen diferencias significativas entre los grupos NAC-salino-IR y NAC-Fe-IR, lo cual muestra una vez más que el precondicionamiento ha sido eliminado frente a la eliminación del estrés oxidativo.

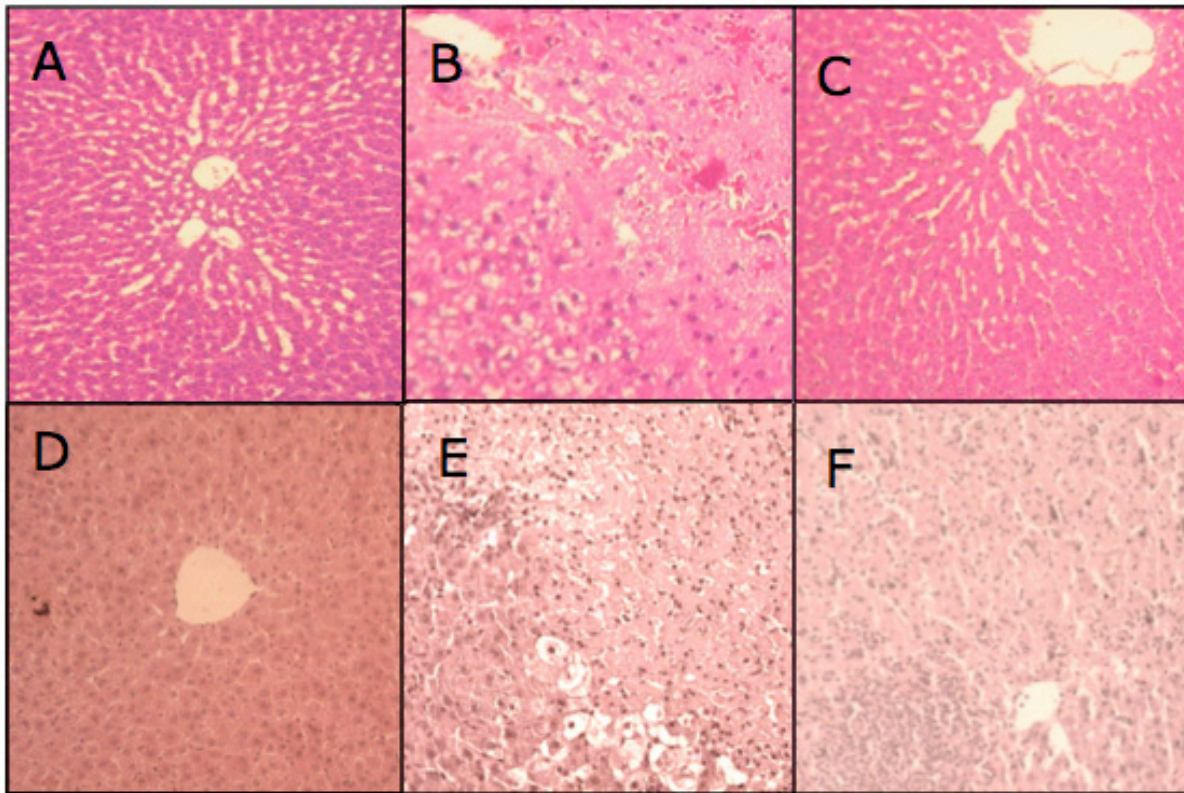


Figura 1: Histologías hepáticas luego de la I/R Efecto de la administración de NAC en animales no precondicionados y precondicionados con Fe. Cortes hepáticos representativos de ratas (A) salino-sham, (B) salino-IR, (C) Fe-IR, (D) NAC-salino-sham, (E) NAC-salino-IR, (F) NAC-Fe-IR (tinción con hematoxilina-eosina en 4 animales por grupo experimental ; aumento  $\times 20$ ).

## Discusión

Actualmente, se conocen diversas estrategias de precondicionamiento hepático, entre las cuales se encuentran la hormona T3 (triyodotironina), los ácidos grasos poli-insaturados omega-3 [5,6], y períodos breves de isquemia [3,4]. La única que actualmente se usa en clínica es la última mencionada, a pesar de que su utilización es muy controvertible. Las dos primeras tienen un gran potencial para ser aplicadas en clínica, pero su estudio en humanos aún no se lleva a cabo. A esto se suma el hallazgo de las propiedades precondicionantes del hierro [7], lo cual amplía la gama de posibilidades de uso de estas estrategias en procedimientos quirúrgicos. Sin embargo, para que esto sea aplicable se debe conocer el mecanismo mediante el cual actúan estos compuestos, y más aún en este caso, necesitamos conocer si funcionan a través de un mecanismo en

común, el cual podría ser la producción de estrés oxidativo transiente. Las estrategias mencionadas generan precondicionamiento hepático mediante la producción de estrés oxidativo transiente [1, 3], y en base a los resultados de este estudio se confirma la misma condición para el protocolo con hierro.

Esto último puede confirmarse al analizar los resultados obtenidos. Al analizar los cortes histológicos, pudo apreciarse que el grupo Fe-IR presentó daños mucho menores que el grupo NAC-Fe-IR, debido a que el primero presentaba hepatoprotección frente al daño por IR generado por el precondicionamiento con Fe, mientras que el segundo grupo carecía de esta protección. El Fe genera estrés oxidativo transiente y hepatoprotección, en el grupo experimental Fe-IR, pero por acción del NAC se elimina el estrés oxidativo (grupo NAC-Fe-IR) y al mismo tiempo la hepatoprotección. Esto da un indicio de que el Fe

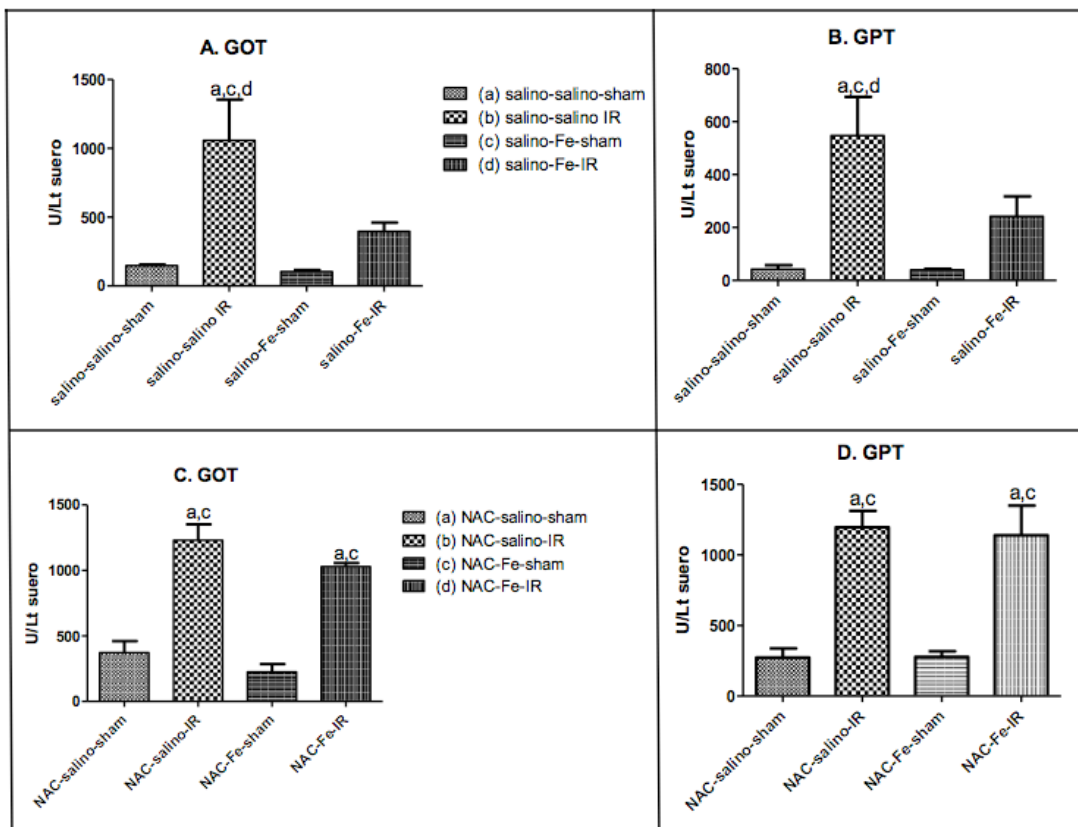


Figura 2. Efecto de la administración de NAC sobre los niveles séricos de GOT y GPT, posterior a la I/R en animales precondicionados con Fe (A y B) y pretratados con NAC, seguido de Fe (C y D). Los valores corresponden al promedio  $\pm$  SEM para 4 a 6 animales por grupo experimental. Los valores estadísticamente diferentes ( $p < 0.05$ ) se indican por letras sobre las barras.

actúa mediante la generación de estrés oxidativo transiente, ya que la supresión de éste mediante NAC suprimió también el precondicionamiento, y por ende no se pudo evitar el daño observado en las histologías.

Financiado por proyecto FONDECYT 1110006

#### Referencias

1. Jaeschke H. Molecular mechanisms of hepatic ischemia-reperfusion injury and preconditioning. *Am J Physiol Gastrointest Liver Physiol* 2003; 284: G15-G26.
2. Jaeschke H. Reactive oxygen and mechanisms of inflammatory liver injury: Present concepts. *Journal of Gastroenterology and Hepatology Foundation* 26 (2011) Suppl. 1; 173-179
3. Romanque P, Uribe M, Videla L. Mecanismos

moleculares en el daño por isquemia-reperusión hepática y en el precondicionamiento isquémico. *Rev Méd Chile* 2005; 133: 469-476

4. Carini R, Albano E. Recent Insights on the Mechanisms of Liver Preconditioning. *Gastroenterology* 2003;125:1480-1491
5. Fernández V, Castillo I, Tapia G, Romanque P, Uribe-Echevarría S,3 Mario Uribe, Cartier-Ugarte D, Santander G, Vial M, Videla L. Thyroid Hormone Preconditioning: Protection Against Ischemia-Reperfusion Liver Injury in the Rat. *Hepatology*, 2007, 45 (1), 170 - 177
6. Fernández V, Videla L. 2008. Thyroid hormone redox signaling and liver preconditioning. En *Free Radical Pathophysiology*, 1- 16. Alvarez S, Evelson P (Eds.) Transworld Research Network, Kerala, India.
7. Galleano M, Tapia G, Puntarulo S, Varela P, Videla LA, Fernández V. Luis A. Videla, Fernández V. (2011) Liver preconditioning induced by iron in a rat model of ischemia/reperfusion. *Life Sciences* 89:221-228

**Unpublished work doesn't count...**

*Revista Chilena de  
Estudiantes de  
Medicina*

Te invitamos a enviar tus trabajos  
a nuestra revista, **TU** revista...

Equipo **RCEM**



Puedes enviarnos:

Artículos Originales  
Casos Clínicos  
Revisiones Bibliográficas  
Ensayos  
Experiencias  
Cartas al Editor  
Artículos de Educación y Arte